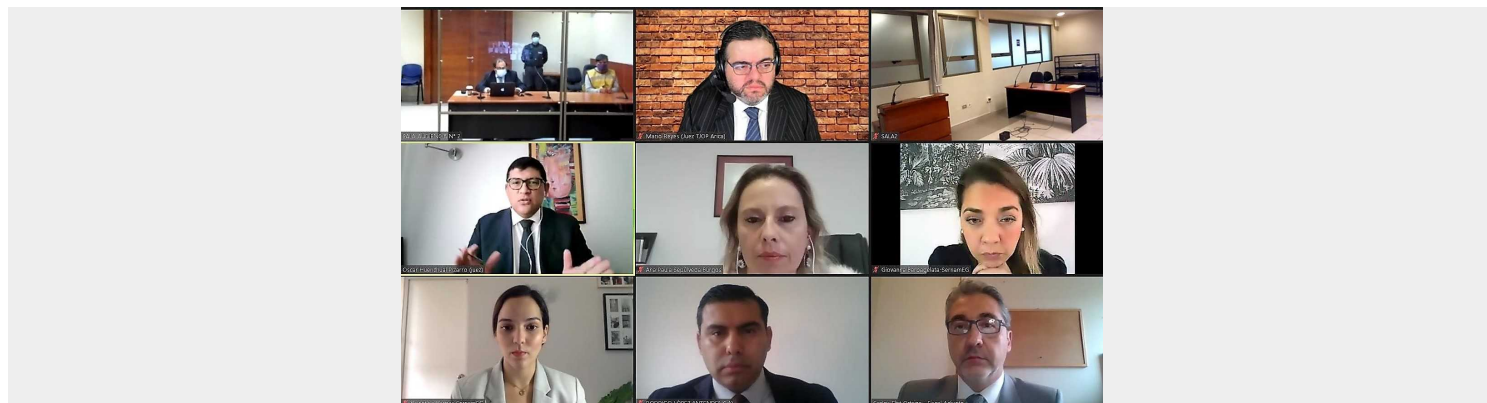


TRIBUNAL ORAL DE ARICA COMIENZA JUICIO ORAL POR FEMICIDIO EN EL VALLE DE AZAPA

Posted on 24/06/2021 by Radio Paulina



Categories: [ARICA](#), [DESTACADAS](#)

Tags: [Arica](#), [celos](#), [cuchillo tipo cocinero](#), [discusión](#), [femicidio](#), [juicio](#), [Ministerio Público](#), [shock hemorrágico](#), [Tribunal de Juicio Oral en lo Penal de Arica](#), [Valle de Azapa](#), [Víctima](#)



El Tribunal de Juicio Oral en lo Penal de Arica inició hoy jueves 24 la contra de E.R.H.L., acusado por el Ministerio Público como autor del delito de femicidio perpetrado en abril del año pasado, en el valle de Azapa.

En la primera jornada, el tribunal integrado por los magistrados Óscar Huenchual (presidente), Mario Reyes (redactor) y Ana Sepúlveda, leyó la acusación fiscal, para luego dar paso a los alegatos de apertura de las partes en modalidad semipresencial; es decir, con los magistrados, intervinientes y abogados querellantes conectados a través de la plataforma Zoom; y el acusado, su defensa y primeros testigos en el tribunal. Modalidad acordada para mantener el servicio judicial durante la pandemia de covid-19.

En la lectura del auto de apertura, el tribunal dio a conocer los hechos por los cuales se imputa responsabilidad al acusado.

Con fecha 24 de abril de 2020, en horas de la noche, el acusado E.R.H.L se encontraba en su domicilio ubicado en la parcela 16, km 35, sector de Azapa, Arica, lugar en el cual sostuvo una discusión con su cónyuge y madre de una hija en común, la víctima R.T.M.M., debido a que ésta escribía en su teléfono celular, lo que le provocó celos.

Posteriormente, ya en la madrugada del día 25 de abril de 2020, el acusado premunido de un cuchillo tipo cocinero de 35 cms de longitud y con ánimo de causarle la muerte, atacó a la víctima provocándole las siguientes lesiones: En el tórax una lesión penetrante horizontal de 1,5 cm. de longitud y, en el abdomen una herida de leve oblicuidad de 3,8 cm de longitud, una herida horizontal de 4,5 cms de longitud, una herida oblicua de 3,3 cms de longitud, eviscerada y una herida horizontal de 4 cms de longitud, eviscerada.

Como consecuencia de la gravedad de las lesiones provocadas por el acusado, la víctima falleció en el lugar, por un shock hemorrágico por múltiples heridas corto penetrantes abdominales de tipo homicida.